Referenzinstitut für Bioanalytik
Friesdorfer Str. 153
D-53175 Bonn
Telefon +49 (0)228 926895-0
Telefax +49 (0)228 926895-29
Internet: www.rfb.bio
E-Mail: info@dgkl-rfb.de

Ringversuch für Differentialblutbild DF3/18

Ringversuchsleiter:
Prof. Dr. med. C. Knabbe, Prof. Dr. Dr. K. P. Kohse, Prof. Dr. M. Neumaier

Wissenschaftliche Beratung:
Frau Dr. M. Adam, MVZ Labor Limbach München GmbH, München
Prof. Dr. H. Baum, Institut für Laboratoriumsmedizin, Kliniken Ludwigsburg

Organisation und Durchführung:
Dr. W.-J. Geilenkeuser, Frau Dr. A. Kessler

Versuchsanleitung

Zusammen mit diesem Schreiben erhalten Sie die nach Pappenheim gefärbten Ausstriche dieses Ringversuchs und entsprechende Ergebnisformulare.

Sollten Sie mit der Qualität der Ausstriche nicht zufrieden sein, so senden wir Ihnen gern ein neues Paar gefärbte Ausstriche zu.

Wir bitten Sie, die Ausstriche aufzubewahren: sie ermöglichen Ihnen gegebenenfalls eine Nachprüfung, wenn wir Ihnen zusammen mit der Gesamtauswertung die richtigen Ergebnisse für die Differentialblutbilder mitteilen werden.

An diesem Ringversuch können Teilnehmer unterschiedlicher Qualifikation teilnehmen. Eine Auswertung der Ergebnisse erfolgt auch, wenn keine Diagnosen abgegeben wurden.

Dokumentation

Bitte geben Sie Ihre Ergebnisse möglichst online ein unter www.rfb.bio.

Für eine korrekte Bewertung Ihrer Resultate ist es wichtig, dass auch unauffällige Befunde dokumentiert werden. Dies betrifft insbesondere die „quantitativen Veränderungen der Leukozyten“, wo wir Ihre Einschätzung bzgl. der Gesamtzahl und auch getrennt nach Granulozyten und Lymphozyten erwarten. Dabei werden im Ringversuch die absoluten Zellzahlen zur quantitativen Einordung zugrunde gelegt.

Kontrollieren Sie Ihre Eintragungen bitte, denn nachträgliche Änderungen können nicht berücksichtigt werden!

Ausstrich A
Bei dem 64jährigen Patienten wird bei einer Routineuntersuchung beim Urologen (Abklärung Prostatahyperplasie) eine Leukozytose festgestellt.

Werte des kleinen Blutbilds:

Leukozyten	14,6 G/l
Erythrozyten	4,76 T/l
Hämoglobin	14,9 g/dl
Hämatokrit	0,445
MCV	93,4 fl
MCH	32,1 pg
MCHC	33,4 g/dl
Thrombozyten	192 G/l
Retikulozyten	1,3 %

Ausstrich B
Der 34jährige Extremsportler bemerkt seit Wochen eine zunehmende Leistungseinschränkung und bei der körperlichen Untersuchung beim Hausarzt wird eine Splenomegalie festgestellt.

Werte des kleinen Blutbilds:

Leukozyten	58,4 G/l
Hb	12,8 g/dl
MCV	89,1 fl
Thrombozyten	771 G/l
Retikulozyten	2,1 %
absolut	96 G/l

Virtuelle Mikroskopie
Im aktuellen Ringversuch bieten wir die virtuelle Mikroskopie für alle Teilnehmer weiterhin kostenlos an. Wenn auch ein Ersatz der Ausstriche durch die virtuelle Mikroskopie von der Mehrzahl der Teilnehmer nicht gewünscht wird, so werden wir doch ggf. bei Probenknappheit auf diese Möglichkeit verweisen.

Bei Rückfragen wenden Sie sich bitte an:
Dr. W.-J. Geilenkeuser
Tel. 0228 / 926895-0

Hinweis: Einzelne Teile des Ringversuchs-Programms (z. B. Verpackung, Datenübertragung, Probenvorbereitung/ -herstellung) können zeitweise im Unterauftrag vergeben werden. Im Falle einer Unterauftragsvergabe erfolgt diese an einen kompetenten Unterauftragnehmer. Das RfB ist für dessen Arbeit verantwortlich.

Zahlenschlüssel Ringversuch Differentialblubild DF3/18		
WB1	**Morphologie der Leukozyten**	
	Keine Besonderheiten	101
	Auer-Stäbchen	102
	Döhle Körperchen	103
	Dysplast. Veränderungen	104
	Kernschatten	105
	Pelger Formen	106
	Riesenstabkernige	107
	Toxische Granulation	108
	Hypersegmentierte Granulozyten	109
	Haarzellen	110
	Hochmaligne Lymphomzellen (z. B. Immunoblasten / Zentroblasten)	111
	Prolymphozyten	112
	Sezary-Zellen	113
	Zentrozyten	114
	Sonstige unreife Zellen	115
	LGL-Zellen	116
WB2	**Quantitative Veränderungen der Leukozyten**	
	Normale Leukozytenzahl	201
	Leukozytopenie	202
	Leukozytose	203
	Normale Lymphozytenzahl	223
	Lymphozytopenie	204
	Lymphozytose	205
	Normale Granulozytenzahl	225
	Granulozytose	206
	Granulozytopenie	207
	Monozytose	208
	Eosinophilie	209
	Basophilie	210
	Leukoerythroblastisches Blutbild	211
	Linksverschiebung	212

Zahlenschlüssel Ringversuch Differentialblubild DF3/18		
RB1	**Morphologie der Erythrozyten**	
	Unauffällige Erythrozyten	301
	Anisozytose	302
	Mikrozyten	303
	Makrozyten	304
	Megalozyten	305
	Polychromasie	306
	Hypochromasie	307
	Hyperchromasie	308
	Poikilozytose	309
	Anulozyten	310
	Akanthozyten	311
	Elliptozyten / Ovalozyten	312
	Fragmentozyten / Schistozyten	313
	Sichelzellen	314
	Sphärozyten	315
	Stechapfelformen	316
	Stomatozyten	317
	Target-Zellen (Schießscheibenzellen)	318
	Tränentropfenformen	319
	Basophile Tüpfelung	320
	Cabot‘sche Ringe	321
	Howell-Jolly-Körperchen	322
	Erythrozytenagglutinate	323
	Pappenheimerkörperchen	324
	Parasiten	325
	Geldrollenbildung	326
TH1	**Morphologie der Thrombozyten**	
	Unauffällige Thrombozyten	401
	Thrombozytenanisozytose	402
	Makrothrombozyten	403
	Atypische Thrombozyten	404
	Thrombozytenagglutinate	405
	Thrombozytensatellitose	406

Zahlenschlüssel Ringversuch Differentialblubild DF3/18

TH2	Quantitative Veränderungen der Thrombozyten	
	Normale Thrombozytenzahl	501
	Thrombozytopenie	502
	Thrombozytose	503

Qualität der Ausstriche

	Färbung	Austrichtechnik
sehr gut	701	751
gut	702	752
befriedigend	703	753
mangelhaft	704	754
	Auswahl des Krankheitsbildes	
sehr interessant	771	
interessant	772	
uninteressant	773	
zu schwierig	774	

Diagnosen / Verdachtsdiagnosen

Normalbefund	601
Keine Diagnose möglich	602
Reaktive Veränderungen	603
Virusinfektion	604
Akute Leukämie	605
Akute lymphatische Leukämie (ALL)	606
Akute myeloische Leukämie (AML MO - M7)	607
Myelodysplastisches Syndrom	608
Chronische myelomonozytäre Leukämie (CMML)	609
Myeloproliferative Erkrankungen	610
Chronische myeloische Leukämie (CML)	611
CML (chron. Phase)	640
CML (akzelerierte Phase)	641
CML (Blastenkrise)	642
Osteomyelofibrose/Osteomyelosklerose (OMF/OMS)	612
Essentielle Thrombozythämie (ET)	613
Polycythaemia vera (PV)	614
Lymphom	615
Chronische lymphatische Leukämie	616

Diagnosen / Verdachtsdiagnosen

PLL	619
Haarzell-Leukämie (HZL)	620
andere Lymphome (Mantelzellymphom, Keimzentrumlymphom u. a.)	621
Plasmazell-Leukämie (PZL)	622
Mikrozytäre Anämie	651
Normozytäre Anämie	652
Makrozytäre Anämie	653
Hämolytische Anämie	623
Elliptozytose	624
hereditäre Sphärozytose	625
mikroangiopathische hämolytische Anämie (TTP, HUS u. a.)	626
Sichelzellenanämie	627
Stomatozytose	628
Thalassämie	629
Aplastische Anämie	630
Eisenmangelanämie	631
Megaloblastäre Anämie (Vit. B12 o. Folsäuremangel)	632
Parasitose (Malaria u. a.)	633
Immunthrombozytopenie	634

Anleitung Virtuelle Mikroskopie Differentialblutbild DF
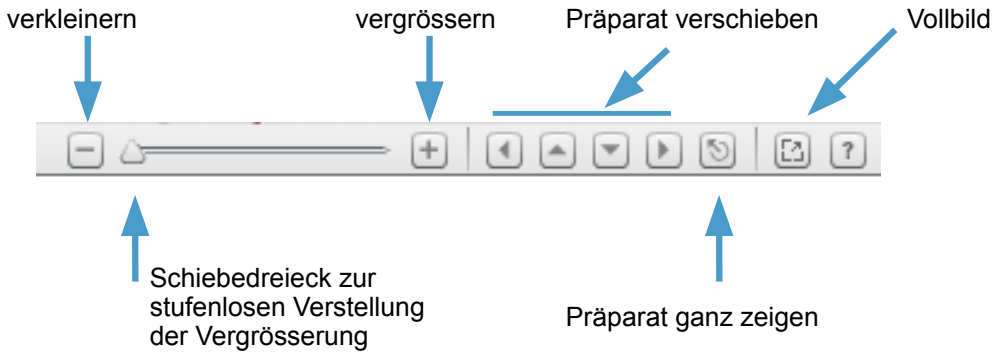
Zusätzlich zum bekannten Erfassungsbereich für Ihre Resultate sehen Sie jetzt oberhalb einen Bildbereich, der Ausstrich A/B anzeigt. Darunter befindet sich folgende Navigationsleiste, mit der Sie die Ausstriche durchmustern können.
Funktionsumfang und auch Geschwindigkeit der Anzeige können in weiteren Ringversuchen verbessert werden, daher zögern Sie nicht, uns entsprechende Rückmeldung zu Ihren Erfahrungen zu geben.